

## Prevalência de achados incidentais nos seios paranasais em tomografias computadorizadas de crânio e regiões orbitárias na faixa etária pediátrica

*Prevalence of incidental findings in paranasal sinus in brain and orbital CT scans in pediatric patients*

Adriano Ferreira da Silva<sup>a</sup>, José de Arimatéia Batista Araújo Filho<sup>b</sup>, Lorena Elaine Amorim Pinto<sup>b</sup>, Iluska Almeida Carneiro Martins de Medeiros<sup>c</sup>, Cláudio Campi de Castro<sup>d</sup>

Silva AF, Araújo Filho JAB, Pinto LEA, Medeiros IACM, Castro CC. Prevalência de achados incidentais nos seios paranasais em tomografias computadorizadas de crânio e regiões orbitárias na faixa etária pediátrica. *Autopsy Case Rep* [Internet]. 2011;1(3):9-14. <http://dx.doi.org/10.4322/acr.2011.003>

### RESUMO

Nos serviços emergência, observa-se quantidade significativa de pacientes da faixa etária pediátrica que realizam tomografias de crânio ou órbita por indicações não relacionadas à sinusopatia. Partindo desta premissa este trabalho foi feito para mostrar a prevalência e os tipos de alterações encontrados incidentalmente nos seios paranasais de crianças que apresentam sintomas inespecíficos como febre, cefaléia e vômitos e que se submeteram a tomografias de crânio e órbitas, sem a suspeita inicial de sinusopatia. Em estudo retrospectivo, foram avaliadas 70 tomografias computadorizadas de crânio e órbitas de crianças entre zero e 12 anos. Os achados incidentais nos seios da face ocorreram em 32 casos (45,7%). O espessamento mucoso foi o achado incidental mais frequente, sendo observado em 35% dos pacientes; seguido pela opacificação completa observada em 28% dos casos e pela opacificação incompleta observada também em 28% dos pacientes. O acometimento bilateral ocorreu em 78% pacientes. Os seios paranasais acometidos com maior frequência foram os seios maxilares e seios etmoidais a seguir. As anormalidades ocorreram com maior gravidade em crianças abaixo de três anos de idade. A prevalência de alterações tomográficas incidentais em pacientes sem diagnóstico inicial de rinossinusite é alta, predominando as alterações leves.

**Unitermos:** Achados incidentais; Tomografia; Seios Paranasais.

### ABSTRACT

In emergency services a significant amount of pediatric patients undergo a brain or orbit CT scans for suspicion other than sinusitis. Assuming this premise, this study was held to show the incidental findings of the paranasal sinuses of children with nonspecific symptoms such as fever, headache and vomiting that underwent brain or orbits CT scans, without the initial suspicion

<sup>a</sup> Serviço de Imagenologia do Hospital Universitário – Universidade de São Paulo, São Paulo/SP, Brasil.

<sup>b</sup> Instituto de Coração do Hospital das Clínicas – Universidade de São Paulo, São Paulo/SP, Brasil.

<sup>c</sup> Pós-graduanda em Radiologia - Universidade de São Paulo, São Paulo/SP, Brasil.

<sup>d</sup> Departamento de Radiologia da Faculdade de Medicina - Universidade de São Paulo, São Paulo/SP, Brasil.

of sinusitis. In a retrospective study, we evaluated 70 CT scans of the brain and orbits of children between 0 and 12 years. The incidental findings of the paranasal sinuses occurred in 32 cases (45.7%). Mucosal thickening was the most common incidental finding, being observed in 35% of patients, followed by complete opacification observed in 28% of cases and incomplete opacification observed in 28% of patients. Bilateral involvement occurred in 78% patients. The sinuses most frequently affected were the maxillary sinus followed by ethmoid sinuses. The abnormalities were more severe in children under the age of three years. The prevalence of incidental tomographic abnormalities in patients without an initial diagnosis of sinusitis is high. The predominance of these findings are mild abnormalities.

**Keywords:** Incidental findings; Tomography; Paranasal sinuses.

## INTRODUÇÃO

A sinusopatia inflamatória é considerada a doença crônica de maior prevalência em todas as faixas etárias e a quinta maior causa de uso de antibióticos na população geral.<sup>1</sup> Devido às particularidades da estrutura óssea e do desenvolvimento vascular e linfático das estruturas nasais em crianças, a ocorrência das sinusopatias inflamatórias agudas recorrentes ou crônicas nessa faixa etária é frequente, e o seu diagnóstico é amiúde dificultado por fatores como: dificuldade de verbalização dos sintomas e quantificação de sua gravidade, similaridade dos achados com outras infecções virais não complicadas, rinite alérgica, hipertrofia das tonsilas e adenóide e disfunção da tuba auditiva.<sup>2</sup> Não obstante a real prevalência de sinusite em crianças não seja bem estabelecida, estima-se que 20% delas apresentem rinorréia muco purulenta crônica durante uma fase da sua infância.<sup>3</sup>

Haja vista a baixa sensibilidade da radiologia simples para a avaliação das sinusopatias, a tomografia computadorizada (TC) é atualmente considerada o padrão ouro dentre os métodos de imagem para avaliação de tais patologias. Além de permitir a avaliação de estruturas ósseas, partes moles e vias de drenagem da via aérea superior, a TC pode identificar variantes anatômicas relacionadas a sinusites e guiar eventuais intervenções terapêuticas endonasais mediante o adequado mapeamento anatômico das fossas nasais e seios paranasais<sup>2</sup>. Todavia, alterações fisiológicas do ciclo nasal podem provocar alterações nos seios paranasais (sobretudo na ressonância magnética - RM)<sup>2</sup>, além do que diversos estudos relataram alterações radiológicas

em pacientes assintomáticos de todas as faixas etárias<sup>4</sup>, resultando em um incremento no número de resultados falso-positivos no diagnóstico de sinusite.<sup>5,6</sup> Tais alterações, denominadas achados incidentais, são comuns na prática diária, mas seu significado e sua importância no desencadeamento do processo infeccioso em seios paranasais ainda estão indefinidos.<sup>6-8</sup> Destarte, o conhecimento da prevalência e a caracterização de tais achados em pacientes pediátricos podem contribuir para a elucidação do seu significado, além de guiar condutas mais adequadas diante de crianças assintomáticas ou com quadros clínicos limítrofes que apresentem alterações sinusais nos exames radiológicos.<sup>9</sup>

O presente estudo pretende avaliar a prevalência e as características das alterações tomográficas dos seios paranasais em crianças sem quadro clínico de rinosinusite submetidas à TC de órbita ou crânio caracterizando a intensidade, a distribuição anatômica e os tipos predominantes dessas alterações. Exames estes solicitados por motivos diversos como febre, cefaléia, vômitos ou crise convulsiva, não relacionados à rinosinusite.

## MÉTODOS

Trata-se de um estudo descritivo retrospectivo de 70 crianças com idade entre 0 e 12 anos de idade, submetidas à TC por indicações não relacionadas à doença sinusal, atendidas no serviço de Imagenologia do Hospital Universitário da Universidade de São Paulo. Foram selecionados

todos os exames de pacientes com a referida faixa etária atendidos no serviço entre os meses de Setembro e Dezembro de 2010 e excluídos da amostra aqueles com quadro clínico de rinossinusite ou fibrose cística, exames motivados por trauma craniano ou que não apresentassem cortes tomográficos incluindo todos os seios paranasais.

Foram utilizados dois aparelhos de TC Philips Brillhance. Os cortes tomográficos foram gravados em uma estação de trabalho (workstation) e visualizados com janelas para osso (C800 W2000) e/ou janela intermediária (C40 W80), ambas adequadas para avaliação de cavidades aeradas. Os exames foram avaliados conjuntamente por três médicos da instituição (sendo dois residentes e um assistente).

Os dados foram processados e escalonados pelo BioEstatistic 4.0 e analisados descritivamente mediante cálculo das frequências absolutas (n) e proporcionais (%) das variáveis avaliadas, além de aplicação dos testes qui-quadrado. Foi utilizado nível de significância estatística de 5% ( $p$ -valor < 0,05).

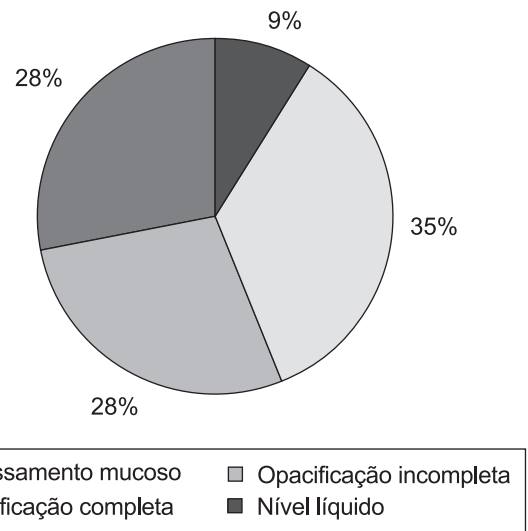
## RESULTADOS

A idade dos pacientes variou entre 3 meses e 11 anos e 9 meses, com média de  $4,1 \pm 3,8$  anos. Observou-se na amostra discreta predominância do sexo masculino (55,7%).

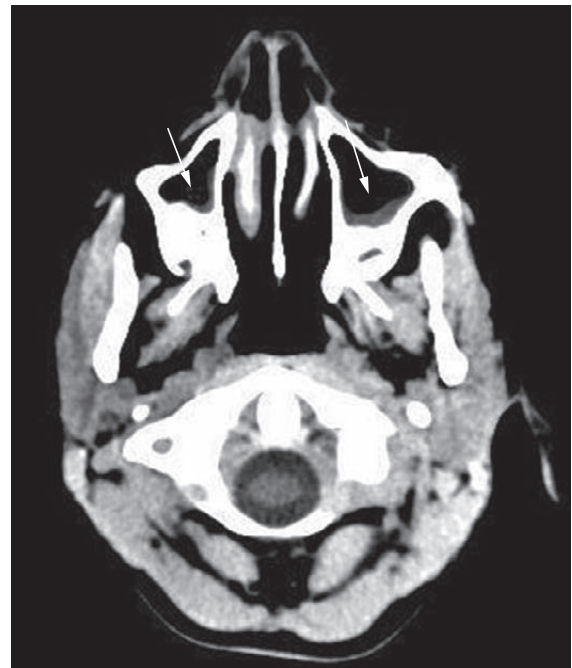
Dentre os exames avaliados, obtivemos apenas uma TC de órbita (1,4%) e 69 tomografias de crânio (98,6%). Os seios paranasais foram considerados normais para a faixa etária em 38 pacientes (54,3%), enquanto achados incidentais foram observados em 32 exames (45,7%).

Na avaliação tomográfica, os seios maxilares e etmoidais mostraram-se desenvolvidos (presentes) em todos os pacientes. O seio esfenoidal esteve presente em 48/70 pacientes (68,5%) e os seios frontais, em 17/70 pacientes (24,3%), não sendo caracterizados ao método em sete pacientes com idade igual ou superior a nove anos.

As alterações mais frequentes foram (Figura 1): espessamento mucoso (Figura 3) (35%), opacificação incompleta (Figura 4) (28%) ou completa (Figura 5) (28%) dos seios nasais e presença de nível líquido (9%). Outros achados associados foram descritos: cistos de retenção (2 casos) e pólipos mucosos (1 caso).

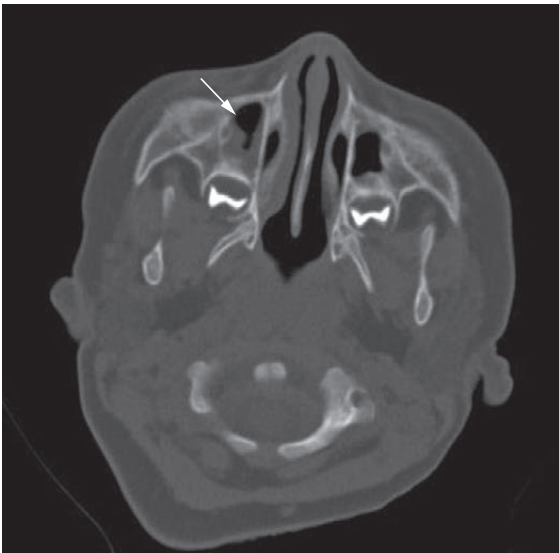


**Figura 1** – Distribuição dos achados tomográficos.

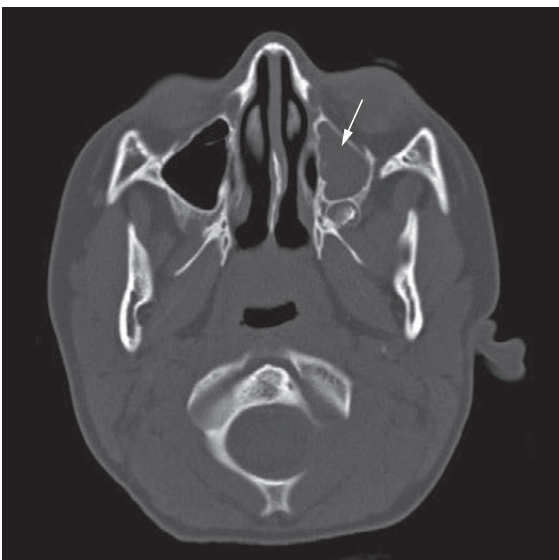

**Figura 2** – Tomografia Computadorizada de Crânio – corte axial - Espessamento mucoso dos seios maxilares (setas).

Os seios mais acometidos foram (Figura 2): maxilares (91%), seguidos dos etmoidais (9%), esfenoidais (6%) e frontal (6%). Acometimento bilateral ocorreu em 78% dos exames alterados. A pansinusopatia foi encontrada em 10 casos (31%), sendo que 7 destes tinham idade inferior a 3 anos. A opacificação completa ocorreu em 9 pacientes (23,9%), sendo sete menores de três anos, mostrando uma tendência dos velamentos ocorrerem em faixas etárias menores ( $p < 0,001$ ).



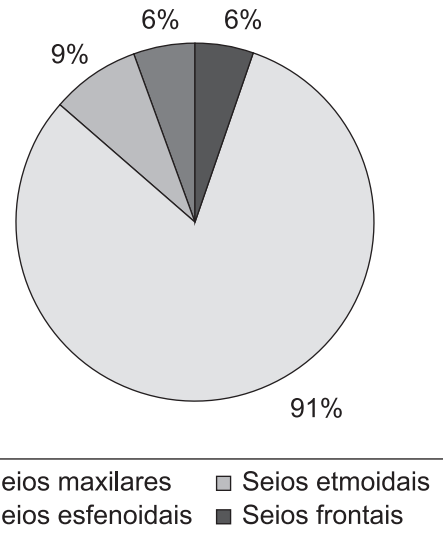
**Figura 3** – Tomografia Computadorizada de Crânio – corte axial - Opacificação incompleta do seio maxilar direito (seta).



**Figura 4** – Tomografia Computadorizada de Crânio – corte axial - Opacificação completa do seio maxilar esquerdo (seta).

Na amostra com achados incidentais dos seios paranasais (32 pacientes), não houve diferença significativa de achados tomográficos por sexo: 17 meninos (53%) e 15 meninas (47%).

A prevalência de achados incidentais em tomografias computadorizadas dos seios paranasais em crianças relatada no presente estudo superou discretamente os índices reportados pela maioria dos estudos com objetivos semelhantes disponíveis na literatura (Tabela 1), com exceção



**Figura 5** – Distribuição do acometimento tomográfico por seio da face.

**Tabela 1** – Prevalência de alterações incidentais nos seios paranasais segundo autores consultados

Autor	Ano	Prevalência (%)
Fascenelli et al.	1969	34,0
Havas et al.	1988	42,0
Lessernon et al.	1994	41,0
Manning et al.	1996	47,0
Araújo Neto et al.	2005	72,0
Campi et al.	2011	45,7

dos achados de Fascenelli et al.<sup>9</sup> e Araújo Neto.<sup>10</sup> Quanto ao primeiro estudo, a menor prevalência registrada certamente explica-se pelo uso de radiografias simples dos seios paranasais pelo autor e colaboradores na avaliação dos achados incidentais, método sabidamente com menor sensibilidade quando comparado à TC. Em relação ao segundo, as diferenças metodológicas referentes à quantificação do acometimento dos seios (escore próprio) e à documentação da TC em janela diferente (intermediária), bem como à menor idade média da amostra daquele estudo, possivelmente estão relacionadas a tal discrepância.

A predominância de pacientes com idade inferior a 3 anos dentre os pacientes com opacificação completa e pansinusopatia sugere uma influência da idade sobre a intensidade e a extensão dos achados incidentais. Tal fato pode ser explicado pelas menores dimensões dos seios paranasais nessa fase da vida.<sup>11</sup> Consoante

alguns autores, pacientes com idade inferior a 1 ano podem apresentar opacidades no interior dos seios paranasais como parte do processo de desenvolvimento do seio, podendo representar fluido ou medula vermelha, cuja conversão em medula amarela precede a pneumatização sinusal.<sup>11,12</sup>

Em consonância com as alterações incidentais descritas na literatura para pacientes não sinusopatas, observou-se uma predominância de alterações discretas (opacificações incompletas ou espessamento mucoso) na amostra avaliada. A opacificação sinusal completa e o nível hidroaéreo (sinais mais específicos da rinossinusite bacteriana<sup>13</sup>) ocorreram em poucos pacientes: 9 e 3, respectivamente.

As causas pelas quais alguns indivíduos sem rinossinusite apresentam espessamento mucoso ou até mesmo velamento e nível líquido nos seus seios paranasais em exames radiológicos não são conhecidas.<sup>10</sup> Alterações nos exames por imagem podem ser causadas não só pela rinossinusite bacteriana, como até mesmo pelo ciclo fisiológico de aumento de volume da mucosa nasal<sup>14</sup> ou por outras patologias associadas à inflamação da mucosa respiratória, como asma, rinite, produtos químicos e infecções virais.<sup>15</sup> Em pacientes com quadros de tosse, asma ou rinite, mas sem rinossinusite aguda, estudados por De Cleyn et al.<sup>16</sup>, 54% apresentaram alterações tomográficas sinusais, sendo o espessamento mucoso o único achado na maioria deles.

## CONCLUSÃO

Em concordância com os relatos da literatura, observou-se uma alta prevalência de alterações tomográficas incidentais em crianças sem quadro clínico de sinusite na amostra avaliada pelo presente estudo. A alteração mais encontrada foi o espessamento mucoso e os seios paranasais mais acometidos foram os maxilares e etmoidais, sendo que as anormalidades encontradas ocorreram com maior prevalência, intensidade e extensão em crianças abaixo de três anos de idade.

A alta prevalência de alterações incidentais na TC dos seios paranasais de indivíduos assintomáticos reforça o papel seletivo desse exame, que, conforme a literatura consultada tem papel bem definido apenas nas sinusopatias agudas refratárias ao tratamento clínico, nos

casos complicados, crônicos ou recorrentes e nas avaliações pós-operatórias, podendo ser prescindido no diagnóstico das sinusopatias agudas não complicadas.

O conhecimento do acometimento incidental dos seios paranasais assume relevante importância por evitar valorização excessiva das anormalidades observadas, sobretudo em pacientes com outras patologias respiratórias associadas. Portanto, conclui-se que a observação de tais achados tomográficos deve ser sempre correlacionada a outros dados clínicos do paciente. É importante ressaltar que o risco do desenvolvimento de câncer induzido pela radiação X em tomografia é muito baixo (<1:1000) porém, não deve ser desprezado. Este risco aumenta com a realização de exames sucessivos, portanto tomografias devem sempre ser indicadas com parcimônia, bem como medidas para a redução da dose de radiação neste grupo de pacientes devem ser aplicadas.

## REFERÊNCIAS

1. Sih T. Pediatric otorhinolaryngology manual. New York: Saunders; 1996.
2. Gebrim, EMMS. Alterações incidentais dos seios da face na tomografia computadorizada em crianças. Radiol Bras. 2005; 38(4):iii-iv. <http://dx.doi.org/10.1590/S0100-39842005000400001>
3. Bhattacharyya N, Jones DT, Hill M, Shapiro NL. The diagnostic accuracy of computed tomography in pediatric chronic rhinosinusitis. Arch Otolaryngol Head Neck Surg. 2004;130(9):1029-32.
4. Havas TE, Motbey JA, Gullane PJ. Prevalence of incidental abnormalities on computed tomographic scans of the paranasal sinuses. Arch Otolaryngol Head Neck Surg. 1988;114(8):856-9.
5. Bhattacharyya N, Hall TR, Lufkin R, Shapiro NL. Incidental paranasal sinus imaging abnormalities and the normal Lund score in children. Otolaryngol Head Neck Surg. 2004;130(2):171-5.
6. Diament MJ, Senac MO Jr, Gilsanz V, Baker S, Gillespie T, Larsson S. Prevalence of incidental paranasal sinuses opacification in pediatric patients: a CT study. J Comput Assist Tomogr. 1987; 11(3):426-31.
7. Lesserson JA, Kieserman SP, Finn DG. The radiographic incidence of chronic sinus disease in the pediatric population. Laryngoscope. 1994;104(2):159-66.

8. Manning SC, Biavati MJ, Phillips DL. Correlation of clinical sinusitis signs and symptoms to imaging findings in pediatric patients. *Int J Pediatr Otorhinolaryngol.* 1996;37(1):65-74.
9. Fascenelli FW. Maxillary sinus abnormalities: radiographic evidence in an asymptomatic population. *Arch Otolaryng.* 1969;90(2):190-3.
10. Araujo Neto SA, Souza AS, Pereira IMR, Baracat ECE. Alterações incidentais dos seios da face na tomografia computadorizada do crânio e órbitas em crianças. *Radiol Bras.* 2005;38(4):245-50. <http://dx.doi.org/10.1590/S0100-39842005000400003>
11. Spaeth J, Krugelstein U, Schlondorff G. The paranasal sinuses in CT-imaging: development from birth to age 25. *Int J Pediatr Otorhinolaryngol.* 1997;39(1):25-40.
12. Scuderi AJ, Harnsberger HR, Boyer RS. Pneumatization of the paranasal sinuses: normal features of importance to the accurate interpretation of CT scans and MR images. *AJR Am J Roentgenol.* 1993;160(5):1101-4.
13. Wald ER. Radiographic sinusitis: illusion or delusion? *Pediatr Infect Dis J.* 1993;12(9):792-3.
14. Kennedy DW, Zinreich SJ, Kumar AJ, Rosenbaum AE, Johns ME. Physiologic mucosal changes within the nose and ethmoid sinus: imaging of the nasal cycle by MRI. *Laryngoscope.* 1988;98(9):928-33.
15. American Academy of Pediatrics. Subcommittee on Management of Sinusitis and Committee on Quality Improvement. Clinical practice guideline: management of sinusitis. *Pediatrics.* 2001;108(3):798-808.
16. De Cleyne KM, Kersschot EA, De Clerk LS, et al. Paranasal sinus pathology in allergic and non-allergic respiratory tract diseases. *Allergy.* 1986;41(5):313-8.

**Conflito de Interesse:** Não há.

**Submetido em:** 01 de Agosto de 2011

**Aceito em:** 07 de Agosto de 2011

**Correspondência :** Adriano Ferreira da Silva

Serviço de Imagenologia do Hospital Universitário da Universidade de São Paulo.

Av. Prof. Lineu Prestes, 2565, CEP: 055508-000 - São Paulo/SP - Brasil.

e-mail: [adrimesilva@uol.com.br](mailto:adrimesilva@uol.com.br)

---